

口腔执业技能考试网友估分回忆版题目-第五波

病例摘要

女，58岁。

主诉：口内多数牙有洞1年余。

现病史：1年前化疗、放疗术后口腔内多数牙有洞1年余，颜色变黑，遇冷热刺激时疼痛。3颗后牙缺失2年，未曾修复。

既往史：1年前患鼻咽癌，曾经行手术及辅助化疗和放疗。

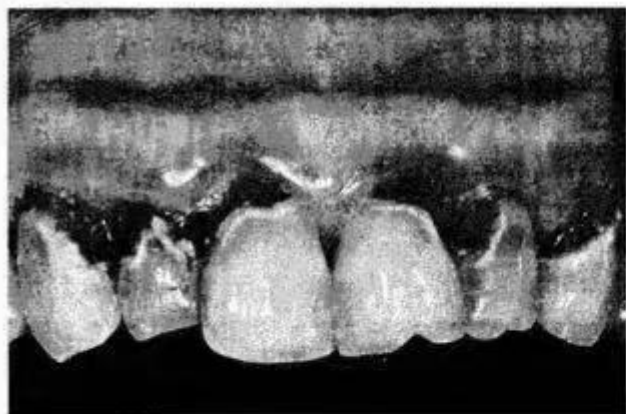
检查： $\frac{5^{MBD}3^{MLaD}2^{MLaD}1^{LaD}}{3^{M,D}2^{MLaD}1^{MLaD}}$  |  $\frac{1^{LaD}2^{MLaD}3^{M,D}4^{MLaD}}{1^{MLaD}2^{MLaD}}$  不同程度龋坏（见下图），

探略敏感，冷测一过敏性敏感，叩痛（—）。 $\frac{74}{754}$  |  $\frac{5}{345}$  颈部环状龋，残冠，露髓，

无探痛，牙髓电活力测验无反应，叩痛（±）。 $\frac{6}{6}$  |  $\frac{7}{7}$  残根，腭颊根分离，牙龈略

充血。 $\frac{6}{6}$  |  $\frac{6}{6}$  缺牙，牙槽嵴平整，缺牙间隙正常。X线片示 $\frac{54}{54}$  |  $\frac{5}{345}$  根尖周牙周膜间隙

增宽明显， $\frac{74}{76}$  |  $\frac{7}{7}$  根尖周有透影区。



病例分析

1. 主诉疾病的诊断、诊断依据和鉴别诊断
2. 非主诉疾病的诊断、诊断依据
3. 主诉疾病的治疗
4. 全口其他疾病的治疗设计

【病史采集】刷牙牙龈出血

【病例分析】28岁女，右下前牙变色，右下智齿牙龈红肿

